BIBLIOTECA REGIONALE
MESSINA

Yt C1. 12

R51173

Digitized by the Internet Archive
in 2015

https://archive.org/details/b21691265

ATLAS

DER

KLINISCHEN MIKROSKOPIE

DES

BLUTES

VON

DR. HERMANN RIEDER,

PRIVATDOCENT UND ASSISTENT DER MEDICINISCHEN KLINIK IN MÜNCHEN.

12 TAFELN MIT 48 ABBILDUNGEN IN FARBENDRUCK.

LEIPZIG

VERLAG VON F. C. W. VOGEL.

1893.

Alle Rechte vorbehalten.

Vorwort.

Einer Anregung des Herrn Geheimrates v. Ziemssen Folge leistend habe ich mich der Aufgabe unterzogen, einen den praktischen klinischen Bedürfnissen entsprechenden Atlas des Blutes herzustellen, der auf wenigen Tafeln in möglichst korrekter Ausführung die mannigfaltigen Störungen in der histologischen Beschaffenheit des Blutes darstellen soll. Es dürfte damit auch einer Anforderung der Neuzeit entsprochen werden, in der gerade der Mikroskopie des Blutes grosse und berechtigte Berücksichtigung seitens der Kliniker zu teil wird. Der Praktiker soll durch die vorliegenden Tafeln der Schwierigkeit überhoben werden, in einzelnen Publikationen sich hinsichtlich der bei den verschiedenen Blutkrankheiten zu beobachtenden mikroskopischen Blutbefunde orientieren zu müssen, er soll auf gedrängtem Raume das finden, was für die Beurteilung eines Krankheitsbildes in Bezug auf Blutbefund massgebend ist. Ein mikroskopisches Spiegelbild dient ja nicht bloss zur rascheren, sondern oft auch zur besseren Orientierung über ein Präparat als die beste Schilderung der Veränderungen. Neben mit schwacher Vergrösserung aufgenommenen Übersichtsbildern wurden auch bei stärkerer Vergrösserung die betreffenden Bilder zur Darstellung gebracht, um das Tinktionsvermögen und die Grössenverhältnisse der Zellen,

etwaige Einlagerungen, die Kernstruktur, Teilungsvorgänge u. s. w. zur Anschauung bringen zu können. Absichtlich wurde der Text kompendiös gehalten, da derselbe nur zur Erläuterung der Tafeln dienen und nicht etwa eine genaue Schilderung des Blutbefundes in normalen und pathologischen Zuständen geben soll. Eine kurze Anleitung zur klinisch-mikroskopischen Untersuchung des Blutes glaubte ich im Interesse der Ärzte voranschicken zu sollen. (Dass neben der morphologischen Richtung der Blutuntersuchung die Zählmethode und zwar sowohl die für die roten als die für die weissen Blutkörperchen angegebene — mit den Thoma-Zeissschen Zählapparaten —, sowie die Bestimmung des Blutfarbstoffes in jedem einzelnen Falle nicht zu vernachlässigen ist, darf wohl als selbstverständlich gelten.)

Dass die Bilder mit pedantischer Treue und Genauigkeit wiedergegeben sind, dafür bürgt Auge und Hand unseres geschätzten Universitäts-Zeichners Herrn Krapf. Sämtliche Bilder sind Originalzeichnungen, die meisten derselben sind gefärbten Trockenpräparaten des Blutes entnommen, nur wenige sind in ungefärbtem (feucht eingedeckten oder getrockneten Zustande) reproduziert. Zur Färbung wurde bei der Herstellung der Trockenpräparate gewöhnlich Eosin-Hämatoxylin benutzt, nur zuweilen — nach vorheriger Fixierung der Präparate mit Pikrinsäure — Hämatoxylin (Böhmer oder Delafield) allein. Aber auch bestimmte Farbenmischungen (wie bei den einzelnen Abbildungen angegeben) mussten — zur Darstellung der Ehrlichschen Granulationen — benutzt werden.

Es kamen im allgemeinen nur zwei Vergrösserungen zur Verwendung, nämlich Seibert Okular 18, Objektiv 16 mm und Seibert Okular 8, Objektiv 4 mm; nur in den die Malaria-Plasmodien darstellenden Figuren, sowie in Fig. 32, Tafel VIII „gemischte Leukämie (Myelämie)“ wurde homogene Immersion Objektiv 2 mm benutzt. Stets kam dasselbe Mikroskop und derselbe Zeichenapparat zur Anwendung.

Von der Berücksichtigung der Bakterien im Blute glaubte ich absehen zu sollen, da dieselben — mit Ausnahme der Recurrens-Spirillen — sich auch in anderen Organen finden. Die im Blute hauptsächlich vorkommenden Krystallbildungen wurden dagegen in das Bereich der Darstellung gezogen.

Möge das Büchlein die Nachsicht in akademischen und ärztlichen Kreisen finden, deren es bedarf, um sich als Spezialwerkchen neben den schon vorhandenen ausgezeichneten Lehrbüchern und Atlanten der klinischen Mikroskopie einen Platz zu erringen.

München, Weihnachten 1892.

Dr. Hermann Rieder.

Anleitung

zur klinisch-mikroskopischen Untersuchung des Blutes.

Da die meisten der hier dargestellten Bilder nach der Trockenmethode Ehrlichs gewonnen wurden, so sei hier kurz sowohl dieser als auch der bei Herstellung der (zu den Abbildungen benutzten) Präparate verwendeten Färbemethoden gedacht.

Der Einstich in den Nagelfalz des wohl gereinigten und trocken geriebenen Fingers geschieht mit einer einfachen Lanzette oder mit der von Francke behufs Entnahme des Blutes angegebenen Nadel.[1]) Der freiwillig hervorquellende Blutstropfen muss sofort verarbeitet werden, und zwar in der Weise, dass entweder der Saum eines Deckgläschens bestrichen und mit demselben die Fläche eines zweiten überfahren wird, oder (bei sehr dünner Blutbeschaffenheit, d. h. bei hochgradiger Anämie oder Chlorose) ein mit einem kleinen Blutstropfen beschicktes Deckgläschen über ein anderes wohl gereinigtes fettfreies Deckgläschen rasch hinweggezogen wird.

Die so mit einer dünnen Blutschichte beschickten Deckgläschen (man verwendet am besten der grösseren Bequemlichkeit halber und zur Erzielung einer möglichst dünnen Blutschichte grosse Deckgläser) lässt man an einem trockenen Orte — bei feuchter Witterung im Exsiccator oder unter einer gewöhnlichen Glasglocke — lufttrocken

1) Vom Instrumentenfabrikanten Katsch in München zu beziehen.

werden oder bringt sie, mit der bestrichenen Seite nach oben, behufs sofortiger Besichtigung unter das Mikroskop. Nach mehreren Stunden werden die so gefertigten Trockenpräparate, behufs Fixierung des Blutfarbstoffes an die roten Zellen und der Blutschichte an die Glasfläche, in Dauerpräparate verwandelt. Dieser Dauerzustand wird erreicht entweder durch zweistündiges Verweilen der Präparate in Alkohol absolut. und Äther āā behufs Koagulation des Eiweisses oder durch zweistündiges Erhitzen auf 110—120° C. — unter Beobachtung langsamer Erwärmung und langsamer Abkühlung — in einem Kupferkästchen mit Thermoregulator oder im Notfalle auf einer Kupferplatte. Nach dem Erkalten werden die (nun lange haltbaren) Präparate in folgender Weise weiter behandelt.

Die einfachste und für klinische Zwecke meistens genügende Methode besteht darin, dass man die fixierten Trockenpräparate (welche auch ungefärbt beliebig lange Zeit aufbewahrt werden können) mit einer gesättigten Lösung von Eosin in 5%igem Karbol-Glycerin — 1 bis 2 Tropfen zwischen je zwei Deckgläschen genügt — beschickt und so mehrere Stunden (bei hämoglobinreichem Blute genügt kürzere Zeit) liegen lässt. Nach dem Abspülen resp. kurzem Auswaschen in Wasser erfolgt kurzdauernde, d. h. minutenlange Färbung in Hämatoxylin Böhmer oder in Hämatoxylin Delafield (gleiche Teile der gebräuchlichen Farblösung und Wasser), hierauf abermals Abspülen in Wasser, Lufttrocknen, endlich Einschluss der Präparate in Kanadabalsam. Die roten Blutkörperchen und die Granula der eosinophilen weissen Zellen sind leuchtend rot, die Kerne der weissen Zellen dunkelblau (die Mitosen und Kerne der roten Blutzellen tief dunkelblau), der Zell-Leib der weissen Zellen schwach violett oder rötlich, der roten Zellen leuchtend rot tingiert. Wenn auch feinere histologische Veränderungen bei Anwendung dieser Methode nicht erkannt werden, so liefert sie doch so gute Bilder, dass selbst Mitosen (wie in Fig. 32 ersichtlich) deutlich erkannt werden können.

Zur Darstellung der Kernstruktur der Leukocyten, z.B. in differentialdiagnostisch wichtigen Fällen von Leukämie, ist es am zweckdienlichsten, die Präparate nach dem Erhitzen für 24 Stunden in gesättigte wässrige Pikrinsäurelösung zu legen, hierauf 1—2 Tage in laufendem Wasser abzuspülen und mit Hämatoxylin — am besten mit sehr verdünntem Hämatoxylin Delafield — mehrere Stunden unter öfterer mikroskopischer Kontrolle der Färbeintensität nachzufärben, dann in Wasser, eventuell in sehr schwach salzsäurehaltigem Wasser, auszuwaschen, endlich die lufttrockenen Präparate in Kanadabalsam einzuschliessen.

Zur Darstellung der Ehrlichschen Granulationen, von denen nur die α-, γ-, δ- und ε-Granulation für das menschliche Blut von Wichtigkeit ist, dienen folgende Verfahren.

1. Zur Darstellung der α- (oxyphilen, eosinophilen) Granulation, die mit Ausnahme der Leukocytose und der reinen Lymphämie, wo sie sehr spärlich vorkommt, in sehr wechselnder Menge im menschlichen Blute gefunden wird, werden die fixierten Blut-Trockenpräparate mit Eosin-Hämatoxylin — in der oben angegebenen Weise — behandelt; doch kann nötigenfalls auch die Nachfärbung mit Hämatoxylin unterbleiben. (Siehe Fig. 3, 4, 5, 6 u. s. w.)

2. Zur Darstellung der γ- (Mastzellen-) Granulation, die im nichtleukämischen Blute sehr spärlich, aber konstant im leukämischen Blute und zwar hier oft in grösserer Menge sich findet, wird die Ehrlichsche Dahlialösung benutzt (Alkohol absolut. 50 ccm, Aqu. dest. 100 ccm, Acid. acetic. glac. 12,5 ccm, hierzu soviel Dahlia, dass eine gesättigte Lösung entsteht). Färbung mehrere Stunden, Abspülen in Wasser, langes Ausziehen in Alkohol oder kurze Behandlung mit 20%iger Essigsäure mit nachfolgendem Abspülen in Wasser, Lufttrocknen, Einschluss in Kanadabalsam (siehe Figur 37).

3. Zur Herstellung der δ- (oder basophilen) Granulation, welche

in den mononukleären Zellen normaler und anderer Blutsorten und den meisten Zellen des lymphämischen Blutes sich findet, bedient man sich gesättigter wässriger Methylenblaulösung. Einwirkung der Farblösung mehrere Minuten (Überfärbung nicht zu befürchten!), Abspülen in Wasser, Lufttrocknen, Einschluss (siehe Fig. 38).

4. Zur Herstellung der ε- (oder neutrophilen) Granulation, die in den polynukleären, feingranulirten Zellen des normalen und leukocytotischen Blutes und den mononukleären Zellen des myelämischen Blutes sich findet, benutzt man am zweckmässigsten die von Aronson und Philipp angegebene Farblösung: Gesättigte wässrige Lösung von Orange G extra, Säurefuchsin extra, krystallisiertem Methylgrün extra; von den durch Sedimentieren geklärten Lösungen mischt man Orange G 55, Säurefuchsin 50, Aqu. destill. 100, Alkohol absolut. 50 ccm und fügt hinzu Methylgrün 65, Aqu. dest. 50, Alkohol absolut 12. Die Mischung soll bis zum Gebrauch 1—2 Wochen ruhig stehen (verliert aber nach mehreren Wochen an Güte). Einwirkung der Lösung auf die Trockenpräparate ein bis mehrere Stunden, Auswaschen in Wasser unter mehrmaliger Kontrolle durch das Mikroskop, Trocknen, Einschluss (siehe Fig. 15, 16, 35 und 36).

Zum Studium der Blutplättchen kann man sich frisch zubereiteter Trockenpräparate bedienen, in denen die Blutplättchen in Bezug auf Zahl, Grösse und Verteilung kontrolliert werden können. Will man sich einer Färbemethode bedienen, so kann man die fixierten Trockenpräparate einer kurzdauernden Einwirkung von 0,5 % iger Gentianaviolettlösung unterwerfen. Ausserdem kann man einen Blutstropfen direkt unter 0,5 % iger Gentianaviolettlösung oder in 1 % iger Osmiumsäurelösung auffangen (siehe Fig. 1, 8, 20).

Zum Studium der amöboiden Bewegungen der Leukocyten kann man normales oder noch besser anämisches Blut direkt zwischen

Deckglas und Objektträger unter das Mikroskop bringen, oder die Bewegung der einzelnen Zellen (dieselbe tritt erst nach ein paar Minuten ein; grosse einkernige weisse Zellen bei Myelämie und kleine einkernige bei Lymphämie bewegen sich fast gar nicht) auf dem heizbaren Objekttische genauer verfolgen (siehe Fig. 1 und 10).

Der Gang einer klinischen Blutuntersuchung lässt sich kurz zusammenfassen wie folgt:

Bestimmung des Hämoglobingehaltes, womöglich mit den beiden Apparaten von Fleischl (Hämometer) und Gowers (Hämoglobinometer) oder mit letzterem allein.

Getrennte Bestimmung der Zahl der roten Blutkörperchen (Verdünnung 1:100 oder 1:200 Hayem'scher Lösung) und der weissen Blutkörperchen (Verdünnung 1:10 oder 1:20 $^1/_3$ proc. Essigsäure) pro cmm, Berücksichtigung des Verhältnisses von weiss zu rot in leukämischem Blute bei schwacher Verdünnung mit Hayem'scher Lösung oder mit 1 % iger Chlornatriumlösung, der etwas Gentianaviolett behufs Färbung der weissen Zellen zugesetzt wird.

Untersuchung des frisch eingedeckten Blutpräparates oder des ungefärbten Blut-Trockenpräparates unter dem Mikroskope behufs Feststellung der Zahl, Farbe, Form der Erythrocyten, Zahl, Form und sonstigen Beschaffenheit der Leukocyten und der Blutplättchen.

Behufs weiterer Untersuchung werden fixierte Trockenpräparate in folgender Weise behandelt:

a) Herstellung von Übersichtspräparaten mit der Eosin-Hämatoxylinfärbung.

b) Zum Studium der Kernstruktur und sonstiger feinerer histologischer Veränderungen Behandlung der Trockenpräparate mit Pikrinsäure-Hämatoxylin.

c) Zur Darstellung der Ehrlichschen Granulationen die Verwendung der oben angegebenen Methoden und Farbgemische.

Angabe

der bei Anfertigung der Bilder angewandten Vergrösserungen.

1. Seibert Okular 18, Objektiv 16 mm, Tubus 17 mm. Vergrösserung 300. Fig. 2, 3, 5, 7, 9, 11, 13, 15, 17, 18, 19, 21, 22, 25, 28, 29, 30, 33, 35, 41, 42, 43, 45, 46, 47, 48.

2. Dieselbe Vergrösserung, nur Tubus ausgezogen. Vergrösserung 400. Fig. 1, 10, 27.

3. Seibert Okular 8, Objektiv 4 mm, Tubus ausgezogen. Vergrösserung 1100. Fig. 4, 6, 8, 12, 14, 16, 20, 23, 24, 26, 31, 34, 36, 37, 38, 44.

4. Seibert Okular 8, homogene Immersion, Tubus 17 mm. Vergrösserung 1600. Fig. 32, 39 und 40.

TAFEL I.

TAFEL I.

Fig. 1—4.

Normales Blut.

Mann, 30 Jahre, gesund. Hämoglobin-Gehalt 110 % (Gowers), Zahl der Erythrocyten (pro cmm) 5,2 Millionen, Zahl der Leukocyten 7800.

Fig. 1. Frisch eingedecktes Präparat: ein kleines Blutströpfchen zwischen Deckglas und Objektträger gebracht. Vergrösserung 400.

Die meisten roten Blutkörperchen bilden Geldrollen, einzelne liegen isoliert; alle zeigen eine charakteristische Delle; nahe dem untern Rande des Gesichtsfeldes ein rotes Blutkörperchen mit gezackten Rändern (Eintrocknungsphänomen); vereinzelte Blutplättchen; im obern Teile des Gesichtsfeldes ein grobgranulierter (eosinophiler) polynukleärer Leukocyt, an der obern Grenze des Gesichtsfeldes ein in amöboider Bewegung befindlicher Leukocyt.

Fig. 2. Ungefärbtes Trockenpräparat. Vergrösserung 300. Die roten Blutkörperchen ziemlich gleichmässig verteilt, jedes mit einer Delle versehen, alle fast gleichgross; links oben ein polynukleärer Leukocyt; vereinzelte Blutplättchen.

Fig. 3. Trockenpräparat. Färbung mit Eosin-Hämatoxylin. Vergrösserung 300. Die roten Blutkörperchen gleichmässig verteilt, fast gleichgross, kreisrunde, rotgefärbte Scheibchen mit centraler Delle darstellend. Eine mononukleäre und zwei polynukleäre, weisse Blutzellen mit dunkelblau tingierten Kernen und schwach rot-violett gefärbtem Zell-Leib.

Fig. 4. Dasselbe Präparat. Vergrösserung 1100. Die roten Blutkörperchen schön rosarot gefärbt mit schwach gefärbter centraler Delle zeigen nur geringe Grössen-Unterschiede; eine polynukleäre (neutrophile) weisse Blutzelle im obern Teile des Gesichtsfeldes mit dunkelblau tingiertem Kerne und schwach rötlich-violett gefärbtem Zell-Leib.

Fig. 1.



Normales Blut.

Fig. 2.

Normales Blut.

Fig. 3.

Normales Blut.

Fig. 4.

Normales Blut.

Krapf, del.
H. Rieder, Atlas.

Verlag von **F. C. W. Vogel, Leipzig.**

Julius Klinkhardt, Leipzig.

TAFEL II.

TAFEL II.

Fig. 5 und 6.

Normales Blut

Vermehrung der eosinophilen Zellen: Eosinophilie. Darstellung der α- (eosinophilen) oder oxyphilen Körnung.

Vierjähriges gesundes Mädchen. Zahl der roten Blutkörperchen 4·100,000, Zahl der weissen Blutkörperchen 11,300, Hämoglobin-Gehalt 85 % der Norm (Gowers). Circa 30 % aller Leukocyten eosinophil.

Fig 5. Trockenpräparat. Färbung mit Eosin-Hämatoxylin. Vergrösserung 300. Die roten Blutkörperchen gleichmässig verteilt, von normaler Form und Grösse. Im Gesichtsfelde eine polynukleäre und eine kleine einkernige weisse Blutzelle (Lymphocyt), sowie zwei durch ihre Grösse und leuchtend rote Farbe hervorstechende eosinophile Leukocyten; die Kerne in sämtlichen weissen Blutzellen dunkelblau tingiert.

Fig. 6. Dasselbe Präparat. Vergrösserung 1100. Die roten Blutkörperchen zeigen nur mässige Grössen-Unterschiede, sind rosarot gefärbt, mit centraler, heller gefärbter Delle versehen; eine polynukleäre eosinophile Zelle, der Zell-Leib ganz erfüllt mit leuchtend rot gefärbten Granulis, der Kern dunkelblau tingiert, vereinzelte Granula in die Lücken der Kernsubstanz eingelagert.

Fig. 7 und 8.

Chlorose.

17jähriges Mädchen. Zahl der roten Blutkörperchen 2·800,000. Zahl der weissen Blutkörperchen 13,900 (Temp. 38,0). Hämoglobin-Gehalt 30 % der Norm (nach Gowers).

Fig. 7. Ungefärbtes Trockenpräparat. Vergrösserung 300. Rote Blutkörperchen nicht so gleichmässig verteilt wie in der Norm, ungleich gross, die meisten kreisrund, manche ovoid, alle mit centraler Delle versehen; im Gesichtsfelde drei weisse Blutkörperchen, etwas grösser als die roten (und stärker lichtbrechend); Blutplättchen zahlreich eingestreut, von runder und ovaler Form.

Fig. 8. Dasselbe Präparat. Vergrösserung 1100. Im Gesichtsfelde mehrere rote Blutkörperchen, ungleich gross, mit centraler Delle, links oben ein weisses (etwas grösseres) Blutkörperchen; verschiedene, meist oval geformte, Blutplättchen, teils zerstreut, teils in Haufen angeordnet.

Fig. 5.

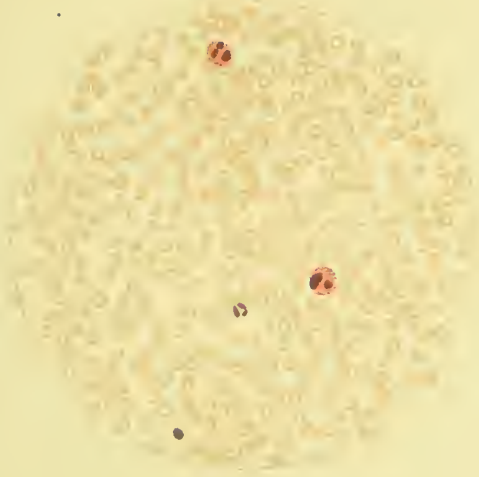

Normales Blut.

Fig. 6.

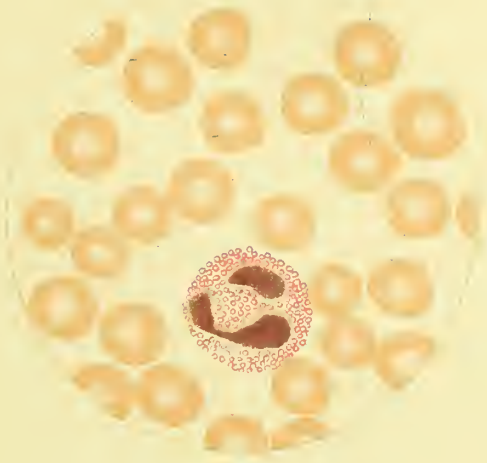

Normales Blut.

Fig. 7.

Chlorose.

Fig. 8.

Chlorose.

Krapf, del.
H. Rieder, Atlas.

Verlag von **F. C. W. Vogel, Leipzig.**

Julius Klinkhardt, Leipzig.

TAFEL III.

TAFEL III.

Fig. 9. Chlorose.

19jähriges Mädchen. Zahl der roten Blutkörperchen 2·200,000, Zahl der weissen 8200, Hämoglobin-Gehalt 26 % der Norm (Gowers).

Trockenpräparat, Färbung mit Eosin-Hämatoxylin. Vergrösserung 300. Rote Blutkörperchen nicht ganz gleichmässig verteilt, vermindert, zeigen mässige Formen- und Grössen-Unterschiede; alle rötlich gefärbt, mit centraler Delle. Rechts unten ein polynukleäres (feingranuliertes) weisses Blutkörperchen, der Kern dunkelblau, der Zell-Leib schwach rötlich-violett. (In den Trockenpräparaten auch kernhaltige rote Blutkörperchen nachweisbar — hier nicht dargestellt.)

Fig. 10.

Anämie

(bei sekundärer Schrumpf-Niere).

42jähriger Mann. Zahl der roten Blutkörperchen 2·350,000, Zahl der weissen Blutkörperchen 7700, Hämoglobin-Gehalt 41 % der Norm (Gowers).

Frisch eingedecktes Präparat. Vergrösserung 400. Die roten Blutkörperchen von sehr ungleicher Grösse, viele Mikrocyten, ohne Delle; die drei im Gesichtsfelde befindlichen weissen Blutkörperchen in lebhafter amöboider Bewegung.

Fig. 11 und 12.

Anaemia chronica gravis

(primäre Anämie).

54jähriger Mann. Zahl der Erythrocyten 1·880,000, Zahl der Leukocyten 1900 (pro cmm), Hämoglobin-Gehalt 36 % der Norm.

Fig. 11. Trockenpräparat. Färbung mit Eosin-Hämatoxylin. Vergrösserung 300. Starke Poikilocytose der roten Blutkörperchen, einzelne Makrocyten, viele Mikrocyten; nahe der Mitte des Gesichtsfeldes ein polynukleärer (feingranulierter) Leukocyt mit dunkelblau gefärbtem Kern und schwach rötlich-violett gefärbtem Zell-Leib. Rechts unten ein kernhaltiges rotes Blutkörperchen (Mikroblast) mit dunkelblau gefärbtem, excentrisch gelegenem Kern und leuchtend rot gefärbtem Zell-Leib.

Fig. 12. Dasselbe Präparat. Vergrösserung 1100. Die roten Blutkörperchen imponieren durch bedeutende Grössen- und Formen-Unterschiede; fast alle haben eine hell gefärbte Delle. Links unten ein polynukleärer Leukocyt, mittelgross, mit zwei dunkelblau tingierten Kernen und schwach gefärbtem Zeil-Leib.

Fig. 9.

Chlorose.

Fig. 10.

Anämie (bei sekundärer Schrumpf-Niere).

Fig. 11.

Anaemia gravis.

Fig. 12.

Anaemia gravis.

Krapf, del.
H. Rieder, Atlas.

Verlag von **F. C. W. Vogel, Leipzig.**

Julius Klinkhardt, Leipzig.

TAFEL IV.

TAFEL IV.

Fig. 13 und 14.

Anaemia gravis

(primäre Anämie; letaler Ausgang).

55jährige Frau. Zahl der roten Blutkörperchen 1·042,000, Zahl der weissen 1800, Hämoglobin-Gehalt 28 % der Norm (Gowers). (Sehr erhebliche Verminderung der roten und der weissen Blutkörperchen, die Mehrzahl der letzteren klein und einkernig, auch kernhaltige Rote in spärlicher Anzahl).

Fig. 13. Trockenpräparat. Färbung mit Eosin-Methylenblau. Vergrösserung 300. Starke Poikilocytose der roten Blutkörperchen; viele Makro- und Mikrocyten; links oben ein einkerniger Leukocyt mit blau tingiertem Kern und fast ungefärbtem Zell-Leib.

Fig. 14. Trockenpräparat. Färbung mit Eosin. Vergrösserung 1100. Enorme Unterschiede der roten Blutkörperchen in Bezug auf Form, Grösse und Färbung; die centrale Delle in allen Zellen erkenntlich; im oberen Teile des Gesichtsfeldes ein Riesenblutkörperchen.

Fig. 15 und 16.

Entzündliche Leukocytose.

Darstellung der ε- oder neutrophilen Körnung (Ehrlich).

27jähriger Mann. Pneumonia crouposa. Temperatur 39,2° C. Zahl der roten Blutkörperchen 4·500,000, Zahl der weissen 22,000, Hämoglobin-Gehalt 92 % der Norm.

Fig. 15. Trockenpräparat. Färbung mit der von Aronson und Philipp angegebenen neutrophilen Lösung. Vergrösserung 300. Die roten Blutkörperchen zeigen nur sehr geringe Grössen-Unterschiede, grösstenteils rund, mit centraler Delle, von grau-bläulicher Farbe; im Gesichtsfelde zahlreiche polynukleäre **neutrophile** Leukocyten mit hellblau-grün gefärbtem Kern und rötlich-violetten Granulis, nur im oberen Teile des Gesichtsfeldes ein einkerniger Leukocyt ohne Granula mit grünlichem Kern und fast farblosem Zell-Leib.

Fig. 16. Dasselbe Präparat. Vergrösserung 1100. Die roten Blutkörperchen von grau-bläulicher Farbe, mit centraler Delle, fast sämtlich gleichgross; im unteren Teile des Gesichtsfeldes ein polynukleärer **neutrophiler** Leukocyt mit rötlich-violetten kleinen Granulis erfüllt und blau-grünlich gefärbtem Kern.

Fig. 13.

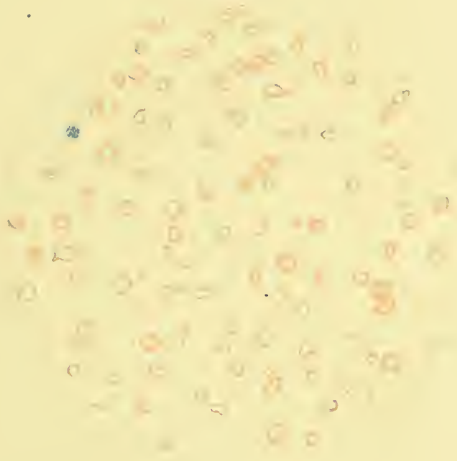

Anaemia gravis.

Fig. 14.

Anaemia gravis.

Fig. 15.

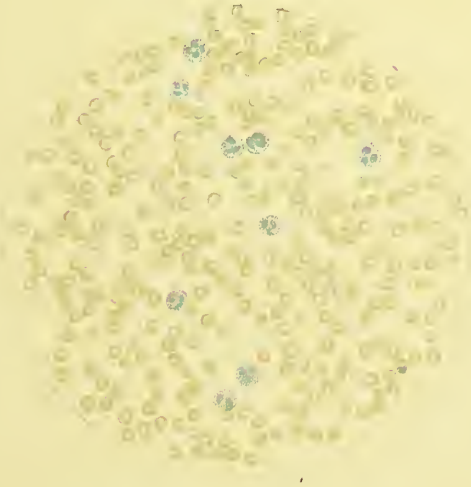

Entzündliche Leukocytose (ε-Granulation).

Fig. 16.

Entzündliche Leukocytose (ε-Granulation).

Krapf, del.
H. Rieder, Atlas.

Verlag von **F. C. W. Vogel, Leipzig.**

Julius Klinkhardt, Leipzig.

TAFEL V.

TAFEL V.

Fig. 17—20.

Anaemia gravis cum Leukocytosi
(Kachektische Leukocytose).

61jährige Frau. Carcinoma uteri. Hochgradige Anämie. Zahl der roten Blutkörperchen 2·100,000, Zahl der weissen 30,800, Hämoglobin-Gehalt 39 % der Norm. Zahlreiche kernhaltige Rote. Starkes Überwiegen der Polynukleären (Neutrophilen) = 96,5 % aller weissen Zellen.

Fig. 17. Ungefärbtes Trockenpräparat. Vergrösserung 300. Die roten Blutkörperchen zeigen hochgradige Poikilocytose, sind stark vermindert; in diese eingestreut finden sich zahlreiche polynukleäre (feingranulierte) weisse Zellen, sowie zahlreiche Blutplättchen.

Fig. 18. Trockenpräparat. Färbung mit Eosin-Hämatoxylin. Vergrösserung 300. Die roten Blutkörperchen spärlich, poikilocytotisch, blassrot; die weissen Blutkörperchen mit Ausnahme einer Zelle (links unten) polynukleär, mit dunkelblau tingiertem Kern und schwach violettrot gefärbtem Zell-Leib; rechts oben ein kernhaltiges rotes Blutkörperchen (Mikroblast) mit dunkelblau gefärbtem Kern und schwach rot gefärbtem Zell-Leib.

Fig. 19. Trockenpräparat. Fixierung mit Pikrinsäure. Färbung mit Hämatoxylin Böhmer. Vergrösserung 300. Die roten Blutkörperchen spärlich, poikilocytotisch, fast farblos. Sämtliche weissen Blutkörperchen polynukleär (feingranuliert) mit dunkelblau tingiertem Kern und fast farblosem Zell-Leib; im Gesichtsfelde ausserdem zwei kernhaltige rote Blutkörperchen mit tief dunkelblau gefärbtem Kern.

Fig. 20. Trockenpräparat. Behandlung wie in Fig. 19. Vergrösserung 1100.

Die roten Blutkörperchen grau-gelblich, zeigen mannigfaltige, zuweilen abenteuerliche Formen, fast durchweg gezackte Ränder, ungleiche Grösse, fast alle eine centrale Delle. Im Gesichtsfelde zwei mehrkernige Zellen mit schwach bläulich gefärbtem Zell-Leib und dunkelblauem Kern; nahe dem untern Rande ein einkerniger Leukocyt mit dunkelblauem Kern und schmalem Protoplasma-Saum; rechts oben ein kernhaltiges rotes Blutkörperchen mit excentrisch gelegenem blauen Kern und grau-gelblichem Zell-Leib, links unten ein schwach bläulich gefärbter Blutplättchen-Haufen.

Fig. 17.

Anaemia gravis cum Leukocytosi.

Fig. 18.



Anaemia gravis cum Leukocytosi.

Fig. 19.

Anaemia gravis cum Leukocytosi.

Fig. 20.

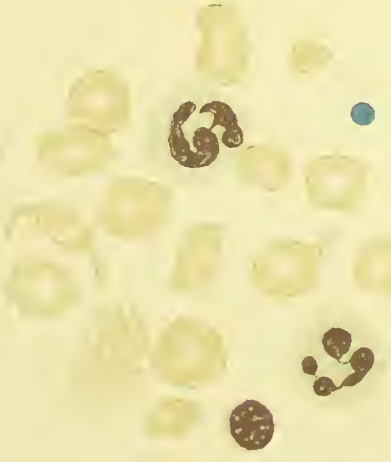

Anaemia gravis cum Leukocytosi.

Krapf, del.
H. Rieder, Atlas.

Verlag von **F. C. W. Vogel, Leipzig.**

Julius Klinkhardt, Leipzig.

TAFEL VI.

TAFEL VI.

Fig. 21—24.

Lymphatische Leukämie

(Lymphämie).

49jähriger Mann. Zahl der roten Blutkörperchen 4·120,000; Verhältnis von weiss zu rot = 1 : 16; Hämoglobin-Gehalt 64 % der Norm. Kernhaltige Rote und eosinophile Weisse fehlen fast vollständig. Keine Mitosen.

Fig. 21. **Ungefärbtes Trockenpräparat.** Vergrösserung 300. Grössenverhältnisse der roten Blutkörperchen normal, keine Poikilocytose. Die weissen Blutkörperchen zahlreich, die meisten sehr klein.

Fig. 22. **Trockenpräparat. Färbung mit Eosin-Hämatoxylin.** Vergrösserung 300. Die roten Blutkörperchen rosarot, nahezu gleichgross; die weissen Blutkörperchen fast alle einkernig, mit blau tingiertem Kern, die meisten derselben sehr klein (auch Zwergkörperchen).

Fig. 23. **Trockenpräparat. Färbung mit Eosin-Hämatoxylin.** Vergrösserung 1100. Die roten Blutkörperchen rosarot, mit centraler Delle, an Grösse etwas verschieden; die weissen Zellen sämtlich einkernig und (mit Ausnahme einer Zelle am unteren Rande des Gesichtsfeldes) von der Grösse der roten Blutkörperchen. Kernstruktur erkennbar, Zell-Leib schwach violett.

Fig. 24. **Trockenpräparat. Fixierung mit Pikrinsäure. Färbung mit Hämatoxylin Delafield.** Vergrösserung 1100. Die roten Blutkörperchen von grau-grünlicher Farbe; die weissen Blutkörperchen sämtlich einkernig; Kernstruktur deutlich, das Kerngerüste netzartig, himmelblau, der Zell-Leib schwach bläulich.

Fig. 21.

Lymphatische Leukämie (Lymphämie).

Fig. 22.



Lymphatische Leukämie (Lymphämie).

Fig. 23.

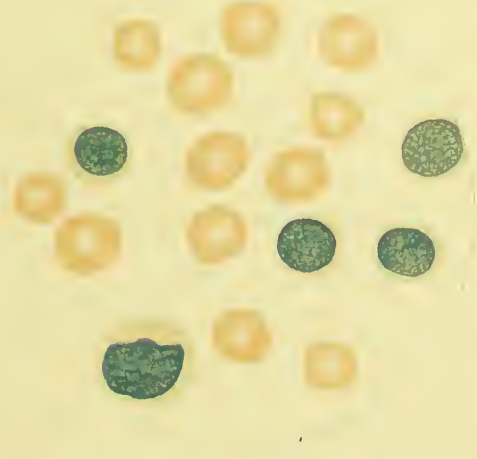

Lymphatische Leukämie (Lymphämie).

Fig. 24.

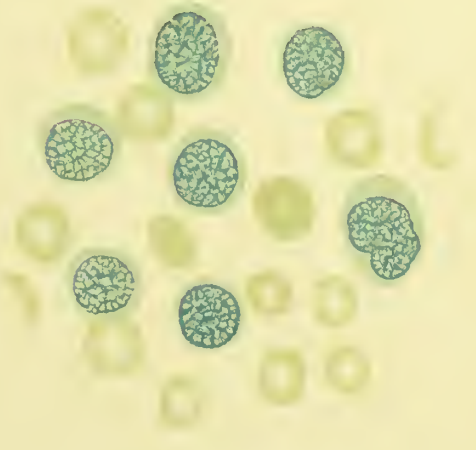

Lymphatische Leukämie (Lymphämie).

Krapf, del.
H. Rieder, Atlas.

Verlag von **F. C. W. Vogel, Leipzig.**

Julius Klinkhardt, Leipzig.

TAFEL VII.

TAFEL VII.

Fig. 25 und 26.

Akute Leukämie

(Lymphämie).

26jähriger Mann. Zahl der roten Blutkörperchen 2·437,000, Zahl der weissen 175,000. Hämoglobin-Gehalt 61 % der Norm. Die einkernigen kleinen Zellen überwiegen unter den Weissen an Zahl, spärliche Mitosen, **spärliche Markzellen**, vereinzelte kernhaltige rote Blutkörperchen.

Fig. 25. Trockenpräparat. Färbung mit Eosin-Hämatoxylin. Vergrösserung 300. Die roten Blutkörperchen fast sämtlich gleichgross, rund, rosarot. Die weissen Blutkörperchen fast sämtlich einkernig, die meisten nur wenig grösser als die roten Blutkörperchen, einzelne sehr gross: Kerne blau, Zell-Leib schwach blauviolett tingiert. Im Gesichtsfelde drei kernhaltige rote Blutkörperchen (Normoblasten). Der Kern dunkelblau, der Zell-Leib leuchtend rot tingiert.

Fig. 26. Dasselbe Präparat. Kombiniertes Bild! Vergrösserung 1100. Die roten Blutkörperchen rosarot, rund, fast gleichgross, mit centraler schwach gefärbter Delle; die weissen Blutkörperchen zeigen schwach bläulich gefärbten Zell-Leib und tief blau gefärbten Kern. Die Kerne zeigen die verschiedensten Einschnürungen, Einbuchtungen, Einkerbungen, einzelne zeigen radiäre Zerteilung. Die genannten Kern-Veränderungen müssen als **Karyolyse** gedeutet werden.

Fig. 27.

Leukaemia lienalis

(Myelämie).

39jährige Frau. Hämoglobin-Gehalt 68 % der Norm (Gowers), Zahl der roten Blutkörperchen (pro cmm) 3·160,000; Verhältnis von weiss zu rot = 1 : 12,7.

Frisch eingedecktes Präparat. Vergrösserung 400. Die roten Blutkörperchen (hellgelb), deren centrale Delle deutlich hervortritt, sind teils zu sog. Geldrollen vereinigt, teils liegen sie einzeln. Ziemlich erhebliche Grössen-Unterschiede der einzelnen Zellen. Die weissen Zellen springen durch ihr stärkeres Lichtbrechungs-Vermögen sofort in die Augen und sind über das ganze Gesichtsfeld zerstreut. Fast alle sind erheblich grösser als die roten Blutkörperchen. Der Kern in seiner mannigfachen Gestaltung liess sich fast stets bei bestimmter Einstellung der Mikrometerschraube erkennen.

Fig. 28.

Gemischte Leukämie

(Myelämie).

34jähriger Mann. Zahl der roten Blutkörperchen 3·100,000, Verhältnis von weiss : rot = 1 : 8,5 Hämoglobin-Gehalt 72 % der Norm (Gowers). Viele eosinophile Zellen, viele kernhaltige Rote viele Mitosen.

Ungefärbtes Trockenpräparat. Vergrösserung 300. Die roten Blutkörperchen gleichmässig verteilt, an Grösse wenig different, zeigen nur geringe Poikilocytose. Die weissen Blutkörperchen zahlreich vertreten, die meisten gross und einkernig, ungefähr von der doppelten Grösse der roten Blutkörperchen.

Fig. 25.



Akute Leukämie (Lymphämie).

Fig. 26.



Akute Leukämie (Lymphämie), kombiniertes Bild.

Fig. 27.

Leukaemia lienalis (Myelämie).

Fig. 28.

Gemischte Leukämie (Myelämie).

Krapf, del.
H. Rieder, Atlas.

Verlag von **F. C. W. Vogel, Leipzig.**

Julius Klinkhardt, Leipzig.

TAFEL VIII.

TAFEL VIII.

Fig 29.

Leukaemia lieno-medullaris

(Myelämie).

38jähriger Mann. Zahl der roten Blutkörperchen 3·420,000; Verhältnis von weiss : rot = 1 : 7; Hämoglobin-Gehalt 65 % der Norm.

Trockenpräparat. Färbung mit Eosin-Hämatoxylin. Vergrösserung 300. Auffällig die grosse Zahl polynukleärer Zellen, vielleicht Leukocytose neben Leukämie, viele Markzellen, auch kernhaltige Rote. Die roten Blutkörperchen rosa-rot, in Bezug auf Form und Grösse von der Norm kaum abweichend. Nahe dem Centrum ein kernhaltiges rotes Blutkörperchen mit dunkelblau tingiertem Kern und schmalem roten Protoplasma-Saum. Die weissen Zellen von mannigfacher Grösse, die einkernigen Zellen meist gross mit grossem gelappten, blaugefärbten Kern; der Zell-Leib schwach bläulich gefärbt. Im obern Teile des Gesichtsfeldes eine eosinophile Markzelle, im untern eine polynukleäre eosinophile Zelle, wie solche auch im nichtleukämischen Blute zu finden sind.

Fig. 30, 31, 32.

Gemischte Leukämie

(Myelämie).

Derselbe Fall wie in Fig. 28.

Fig. 30. Trockenpräparat. Färbung mit Eosin-Hämatoxylin. Vergrösserung 300. Die roten Blutkörperchen rosa-rot, nahezu gleichgross, rund; links von der Mitte ein kernhaltiges Rotes mit excentrisch gelegenem tiefblauen Kern und leuchtend rot gefärbtem Zell-Leib. Die meisten weissen Zellen einkernig, viele derselben auffällig gross, mit grossem plumpen blauen Kern, der Zell-Leib der weissen Zellen schwach bläulich, die Kerne der polynukleären Zellen von tiefdunkler blauer Farbe. Im Gesichtsfelde auch mehrere eosinophile Zellen, darunter eine (links von der Mitte) eines Zwergkörperchens.

Fig. 31. Trockenpräparat. Färbung mit Eosin-Hämatoxylin. Vergrösserung 1100. Mehrere rote kernlose Blutkörperchen von rosa-roter Farbe mit centraler Delle, ausserdem ein kernhaltiges Rotes im rechten untern Quadranten; eine polynukleäre (feingranulierte) Zelle im rechten obern Quadranten, links eine grosse einkernige Markzelle, im obern Teile des Gesichtsfeldes eine eosinophile Markzelle, im untern eine eosinophile Zelle des nichtleukämischen Blutes.

Fig. 32. Trockenpräparat. Färbung mit Eosin-Hämatoxylin. Vergrösserung 1600. Im Gesichtsfelde vier rosa-rot tingierte kernlose rote Blutkörperchen, ausserdem zwei kernhaltige Rote mit dunkelblauem fast schwarzem Kern, das links gelegene mit verschiedenen Kernlücken, durch die der rote Zell-Leib hindurchschimmert. Ausserdem eine grosse eosinophile einkernige Markzelle (oben) und eine polymorphkernige, eosinophile (mittelgrosse) Zelle des nichtleukämischen Blutes (im untern Teile des Gesichtsfeldes). Rechts unten ein Dyaster einer weissen Blutzelle mit einer quergelagerten helleren Chromatinspange.

Fig. 29.

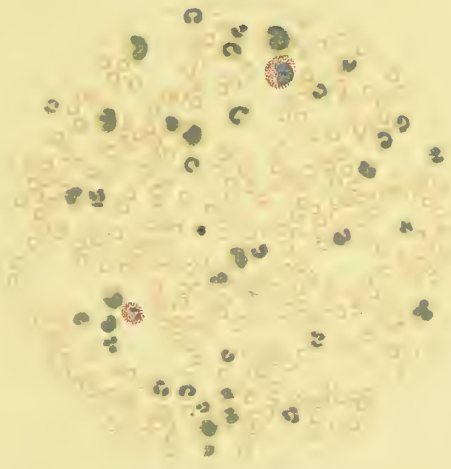

Leukaemia lieno-medullaris (Myelämie).

Fig. 30.

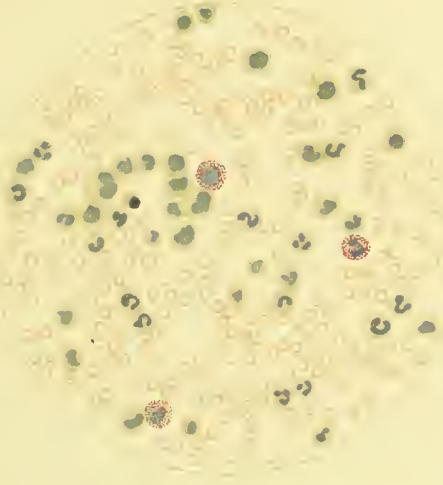

Gemischte Leukämie (Myelämie).

Fig. 31.

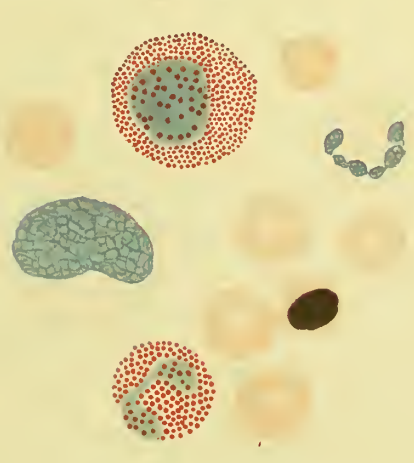

Gemischte Leukämie (Myelämie).

Fig. 32.

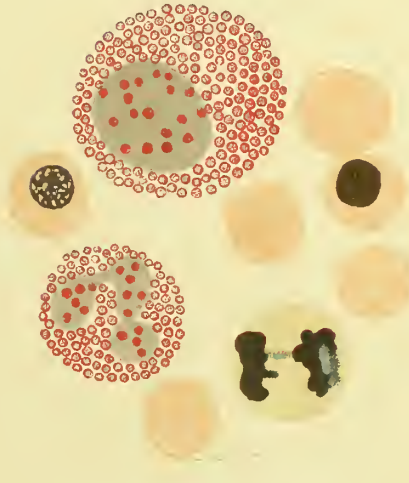

Gemischte Leukämie (Myelämie).

Krapf, del.
H. Rieder, Atlas.

Verlag von **F. C. W. Vogel, Leipzig.**

Julius Klinkhardt, Leipzig.

TAFEL IX.

TAFEL IX.

Fig. 33—36.

Gemischte Leukämie
(Myelämie).

Derselbe Fall wie in Fig. 28 und 30—32.

Fig. 33. Trockenpräparat. Fixierung mit Pikrinsäure, Färbung mit Hämatoxylin Delafield. Vergrösserung 300. Die roten Blutkörperchen hellblaugrau, zwei derselben (eines rechts von der Mitte, eines links unten) kernhaltig, mit tief dunkelblauem, fast schwarzem Kern, die weissen Zellen zum grössten Teil einkernig, sehr gross, mit plumpem, blautingiertem Kern, wenige kleine Einkernige, mehrere polynukleär, mittelgross, mit dunkelblau gefärbtem Kern.

Fig. 34. Dasselbe Präparat. Vergrösserung 1100. Die roten Blutkörperchen graubläulich, mit centraler Delle, von normaler Grösse, nahe der Mitte ein kernhaltiges Rotes, Zell-Leib gefärbt wie der der kernlosen Zellen, der Kern zeigt radiäre Anordnung des Kerngerüstes, ist nicht ganz median gelegen. In der Umgebung der roten Zellen verschiedene weisse Zellen, teils poly-, teils mononukleär, links eine grössere Zelle mit plumpem eingebuchteten Kerne und groben (eosinophilen) Granulis; im linken untern Quadranten eine Mitose (Kranzform) einer weissen Zelle (wahrscheinlich Markzellen-Mitose).

Fig. 35. Trockenpräparat. Färbung mit der neutrophilen Lösung von Aronson und Philipp. Vergrösserung 300. Die roten Blutkörperchen gelb-bräunlich, zeigen nur geringe Grössen-Unterschiede. Die weissen Zellen tragen sämtlich neutrophile (violette) Körnung, die Kerne nur schwach sichtbar — nur rechts oben zwei kleine weisse Zellen frei von Granulis, der Kern hellbläulich-grün, von schmalem Protoplasma-Saum umgeben.

Fig. 36. Dasselbe Präparat. Vergrösserung 1100. Die roten Blutkörperchen gelb-bräunlich, mehrere mit centraler Delle versehen, links ein kernhaltiges Rotes, der Zell-Leib wie der der kernlosen roten Blutzellen, der Kern grünlich; verschiedene teils kleinere, teils grössere einkernige weisse Zellen, der Kern grünlich, die Granula grösstenteils an der Peripherie befindlich, violett; im linken obern Quadranten eine polynukleäre eosinophile Zelle, der Kern grünlich, die Körnung bräunlich; im rechten untern Quadranten ein kleiner einkerniger Leukocyt mit grünlichem runden Kern und schmalem fast ungefärbtem Zell-Leib.

Fig. 33.

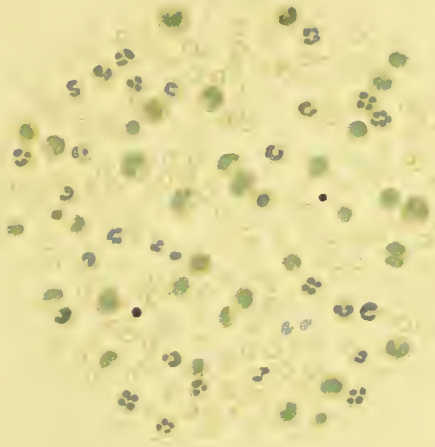

Gemischte Leukämie (Myelämie).

Fig. 34.

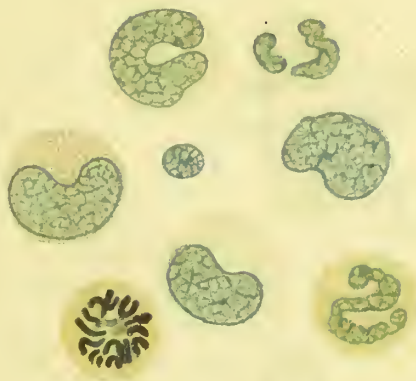

Gemischte Leukämie (Myelämie).

Fig. 35.

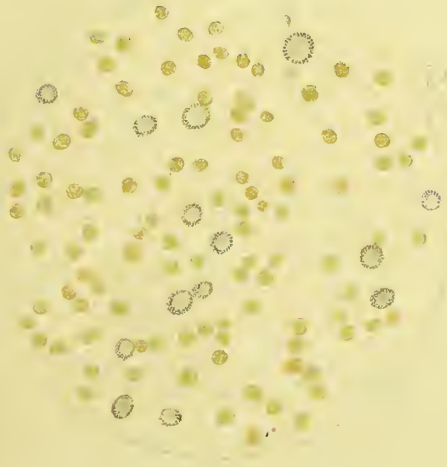

Myelämie. Neutrophile Körnung.

Fig. 36.



Myelämie. Neutrophile Körnung.

Krapf, del.
H. Rieder, Atlas.

Verlag von F. C. W. Vogel, Leipzig.

Julius Klinkhardt, Leipzig.

TAFEL X.

TAFEL X.

Fig. 37.

Gemischte Leukämie (Myelämie).

Darstellung der γ- oder Mastzellen-Körnung.

Trockenpräparat. Behandlung nach Ehrlich. Vergrösserung 1100. Drei weisse Zellen tragen grosse, violette γ-Granula, die teils zerstreut sich finden, teils an der Peripherie angehäuft sind; die Kerne bläulich durchscheinend, ebenso die Kerne jener Zellen, die frei von Granulis sind.

Fig. 38.

Lymphatische Leukämie (Lymphämie).

Darstellung der δ- oder basophilen Körnung.

Trockenpräparat. Färbung mit concentrierter wässriger Methylenblau-Lösung. Vergrösserung 1100. Die roten Blutkörperchen schwach gelb-grünlich, mit heller centraler Delle; die weissen Zellen einkernig, mit bläulichem Kern und an der Peripherie gelagerten feinen blauen Granulis; zwischen Kern (dessen Struktur nicht ersichtlich ist) und Körnung ein schmaler, fast farbloser Saum des Zell-Leibes, frei von Granulis.

Fig. 39 und 40.

Malaria-Plasmodien.

Fig. 39. **Trockenpräparat**[1]**, gefärbt mit Eosin-Methylenblau** (nach einander). Vergrösserung 1600. Rechts oben ein normales rosa-rot gefärbtes rotes Blutkörperchen, darunter zwei solche rotgefärbte Zellen mit bläulichen Innenkörpern und Pigment versehen, an der einen Zelle eine farblose Lücke, neben derselben der bläulich gefärbte Parasit, ferner mehrere Laveran'sche Halbmonde von hellvioletter oder bläulicher Farbe mit rötlichem Saum, der sich zu einer feinen Verbindungslinie der beiden Enden der Sichel fortsetzt und den Rest des roten Blutkörperchens darstellt. Das Pigment von schmutzig bräunlich-schwarzer Farbe, stets im Centrum des Halbmondes zu feinen Körnchenhaufen angeordnet. Am untern Rande des Gesichtsfeldes ein entfärbter (hämoglobinloser) Erythrocyt, der nur mehrere zerstreute Pigmentkörnchen enthält; links eine grosse einkernige weisse Blutzelle mit grossem Kern von bläulicher Farbe.

Fig. 40. **Dasselbe Präparat.** Dieselbe Vergrösserung. Rechts zwei normale rote Blutkörperchen mit centraler Delle, ausserdem verschiedene andere mit bläulichem Innenkörper und Pigment versehene Zellen, die die endogene Entwickelung der Plasmodien erkennen lassen; ausserdem zwei Laveran'sche Körperchen, das eine ein zierliches Körbchen darstellend; nahe dem Centrum eine polynukleäre weisse Zelle mit bläulichem Kern und roten Granulis.

[1]) Das Präparat verdanke ich der Güte des Herrn Privatdocent Dr. Gabritschewsky in Moskau.

Fig. 37.

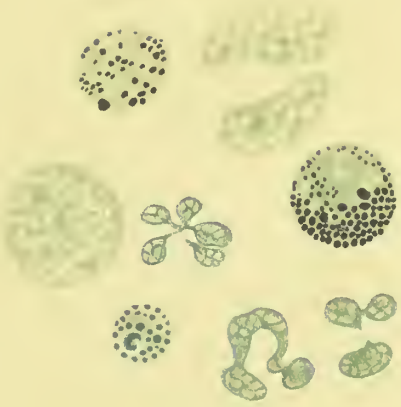

Myelämie. Mastzellen-Körnung.

Fig. 38.



Lymphämie. Basophile Körnung.

Fig. 39.

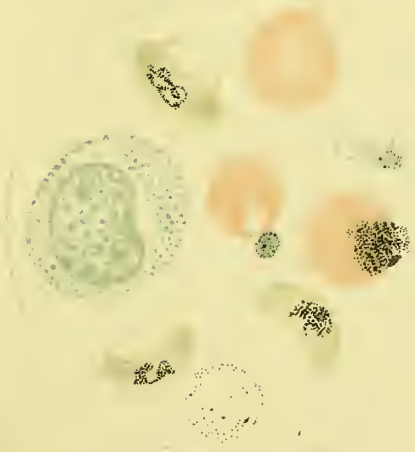

Malaria-Plasmodien.

Fig. 40.

Malaria-Plasmodien.

Krapf, del.
H. Rieder, Atlas.

Verlag von **F. C. W. Vogel, Leipzig.**

Julius Klinkhardt, Leipzig.

TAFEL XI.

TAFEL XI.

Fig. 41 — 44.

Progressive perniciöse Anämie.

Fig. 41 und 42. 43jähriger Mann. Zahl der roten Blutkörperchen 831,000, Zahl der weissen 450 (pro cmm), Hämoglobin-Gehalt 24% der Norm. Vereinzelte kernhaltige Rote, teils Normo-, teils Megaloblasten; mässige Poikilocytose.

Fig. 41. Ungefärbtes Trockenpräparat. Vergrösserung 300. Die roten Blutkörperchen von ungleicher Grösse, viele Mikrocyten, nahe dem rechten Rande des Gesichtsfeldes ein kleines weisses Blutkörperchen, Kern angedeutet.

Fig. 42. Trockenpräparat. Färbung mit Eosin-Hämatoxylin. Vergrösserung 300. Die roten Blutkörperchen sehr spärlich, zeigen mässige Poikilocytose, nur an wenigen Zellen eine centrale Delle nachweisbar, etwas nach oben von der Mitte ein kleines einkerniges weisses Blutkörperchen, mit blau gefärbtem Kern und schwach violett gefärbtem Zell-Leib.

Fig. 43. Progressive perniciöse Anämie (anderer Fall). **Trockenpräparat. Färbung mit Eosin-Hämatoxylin.** Vergrösserung 300. Die roten Blutkörperchen sämtlich ohne Delle, ziemlich tiefrot gefärbt, zeigen hinsichtlich der Grösse und Form gewaltige Unterschiede, viele Makrocyten, viele Mikrocyten, viele Schatten von roten Blutkörperchen, etwas nach oben von der Mitte zwei grosse kernhaltige Rote (Megaloblasten) mit tief dunkelblau tingiertem Kern und leuchtend rot gefärbtem Zell-Leib; ausserdem (näher der Peripherie zu gelegen) zwei Normoblasten von derselben Färbung. Nach unten von der Mitte eine kleine einkernige weisse Zelle mit blauem Kern und fast farblosem schmalen Protoplasma-Saum.

Fig. 44. Dasselbe Präparat. Vergrösserung 1100. Die roten Blutkörperchen sehr ungleich gross und verschieden stark gefärbt; die Delle meist nur angedeutet; Makro- und Mikrocyten. Gegen die Mitte des Gesichtsfeldes zu ein kernhaltiges rotes Blutkörperchen (Megaloblast) von enormer Grösse mit excentrisch gelegenem, tiefblau gefärbtem rundem Kern, an dem die Kernstruktur erhalten ist; nach oben zu eine einkernige weisse Blutzelle mit blaugefärbtem Kern (und deutlicher Kernstruktur) und schmalem, schwach violett gefärbtem Zell-Leib.

Fig. 41.

Progressive perniciösc Anämie.

Fig. 42.



Progressive perniciöse Anämie.

Fig. 43.

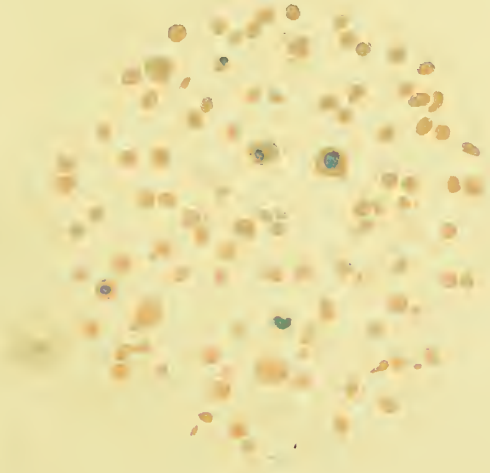

Progressive perniciöse Anämie.

Fig. 44.

Progressive perniciöse Anämie.

Krapf, del.
H. Rieder, Atlas.

Verlag von F. C. W. Vogel, Leipzig.

Julius Klinkhardt, Leipzig.

TAFEL XII.

TAFEL XII.

Fig. 45—48.

Krystalle,

die im Blute vorkommen oder aus demselben gewonnen werden.

(Vergrösserung 300.)

Fig. 45. Hämatoidin-Krystalle, aus einer apoplektischen Cyste. Schöne rhombische Tafeln von verschiedener Grösse, die grösseren meist von brauner, die kleineren von gelb-roter Farbe; die Krystalle meist isoliert stehend, zuweilen aber zu grösseren oder kleineren Konglomeraten vereinigt.

Fig. 46. Charcot-Neumann'sche Krystalle, aus leukämischem (myelämischem) Aderlassblute durch Stehenlassen gewonnen. Die der Hauptaxe nach verlängerten Oktaeder von verschiedener Grösse, farblos, mattglänzend, von wetzsteinförmiger Gestalt. Einzelne zeigen lang zugespitzte Enden, die meisten von unregelmässiger Form; nahe dem linken Rande des Gesichtsfeldes die vollkommen erhaltenen Bruchstücke eines Krystalles. Die Krystalle häufig zu grossen Rosetten aneinander gelagert (hier nicht dargestellt).

Fig. 47. Hämin-Krystalle (Teichmann'sche Krystalle), durch Erwärmen eines Blutrestes mit Eisessig und Kochsalz zwischen Deckglas und Objektträger gewonnen. Krystalle hellbräunlich, fast alle gleich gross, gleichmässig verteilt, ähnlich den sog. Weberschiffchen gestaltet.

Fig. 48. Hämin-Krystalle, aus Erbrochenem bei Ulcus ventriculi durch Eindampfen und Zusatz von Essigsäure gewonnen. Die Krystalle von hellbraungrünlicher Farbe, rhombische Tafeln oder Bälkchen von der verschiedensten Grösse darstellend, die teils isoliert stehen, teils zu zweien oder mehreren kreuzförmig übereinander gelagert sind, so dass sie x-Form oder Büschelform darstellen; manche Krystalle sehr schmal und langgezogene Bälkchen bildend.

Fig 45.



Hämatoidin-Krystalle.

Fig. 46.

Charcot-Neumann'sche Krystalle.

Fig. 47.

Hämin-Krystalle.

Fig. 48.

Hämin-Krystalle.

Krapf, del.
H. Rieder, Atlas.

Verlag von **F. C. W. Vogel, Leipzig.**

Julius Klinkhardt, Leipzig.